Klinische, röntgenologische und histologische Untersuchung

über die Einwirkung der Walkhoffschen Jodoformpaste auf das apikale Granulationsgewebe nach Vorbehandlung der Wurzelkanäle mit Asphalin (Maillart)

Inaugural-Dissertation

zur

Erlangung der zahnärztlichen Doktorwürde

der

Hohen Medizinischen Fakultät

der

Universität Basel

vorgelegt von

Hanns Jenny

aus Basel

Berlin 1936

Von der Medizinischen Fakultät Basel genehmigt auf Antrag von Professor O. Müller

Tag der Promotion: 26. Mai 1934

R. UNIV.
BIBLIOTHEEK
LEIDEN

I. Einleitung

Die vornehmste Aufgabe der modernen Zahnheilkunde ist die *Erhaltung* der Zähne. Hat aber die Erkrankung schon die Pulpa oder gar das periodontale Gewebe in Mitleidenschaft gezogen, so erwachsen bekanntlich diesbezügliche Schwierigkeiten. Außerdem hat die Lehre von der Herdinfektion mit ihren übertriebenen Forderungen die Fachwelt beunruhigt und dadurch die Prognose für diese Erkrankungen ungünstig beeinflußt. Während sich die einen mit der Entfernung der wurzelhauterkrankten Zähne begnügen, fordern die fanatischen Verfechter obengenannter Theorie die Extraktion derjenigen Zähne, die nur eine einfache Erkrankung der Pulpa aufweisen. Die gemäßigteren unter ihnen lassen auch die Wurzelspitzenresektion als eine Methode der Wahl für die Fälle der chronisch granulierenden Periodontitis gelten. Ziehen wir aber die Nachteile dieser Methode in Betracht: Schwächung des Zahnes, technische Schwierigkeiten im Prämolaren- und Molarengebiet, topographisch anatomisch bedingte Gefahren (Eröffnung des Sinus maxillaris, Verletzungen des Mandibularkanals usw.), relativ große Zahl von Rezidiven, so wird dadurch der Enderfolg der Methode bedeutend herabgesetzt. Rechnet man dazu noch die Unannehmlichkeit der Operation, die bei der heutigen nervengeschwächten Generation in Betracht gezogen werden muß, wird man die Anwendung der Wurzelspitzenresektion noch weiter einschränken müssen. So schreibt z. B. Flohr: „Sind mehrere Extraktionen oder Resektionen erforderlich, so glauben wir am besten im Interesse des Patienten zu handeln, wenn alle Eingriffe *auf einmal* durchgeführt werden, wenigstens die Resektionen, denn man bekommt die Patienten zu einer zweiten Resektion immer schlecht heran."

Das Bestreben, auf medikamentösem Wege durch den Wurzelkanal eine Beeinflussung der erkrankten apikalen Gewebe im Sinne einer regenerativen Heilung zu versuchen, ist daher vollkommen berechtigt.

Die Anfänge dieser Art von Behandlung liegen schon an die 30 Jahre zurück. Wenn im Rahmen dieser Arbeit von einer Darstellung der historischen Entwicklung der verschiedenen Methoden Abstand genommen wird, so geschieht es nur, um unnötige Wiederholungen zu vermeiden. In den weiter unten erwähnten Arbeiten sind die verschiedenen bisher geübten Methoden in extenso beschrieben worden und mögen dort nachgelesen werden.

Wohl keine Methode hat bis heute eine so große Verbreitung gefunden wie die von Walkhoff angegebene. Sie wird auch am hiesigen Institut schon seit Jahren geübt, nur benutzen wir zur Vorbehandlung das Asphalin von Maillart. Die Veröffentlichungen über sichere klinische Erfolge mit der Walkhoff-Paste und sprechende Belege durch Röntgenbilder sind bereits so zahlreich, daß wir im Rahmen dieser Arbeit auch davon Abstand nehmen wollen, sie einzeln zu besprechen. *Unsere* klinischen Erfahrungen seien der Vollständigkeit halber jedoch kurz angegeben.

Das Urteil über Wert oder Unwert einer Methode muß aber unserer Ansicht nach durch eine bakteriologische Prüfung und eine histologische Untersuchung erhärtet werden. Wir haben es daher unternommen, klinisch geheilte Granulome histologisch zu untersuchen.

Nun liegt es auf der Hand, daß es sehr schwer ist, das Material dazu vom Menschen zu erhalten. Es ist uns leider nur in wenigen Fällen gelungen, die Patienten zur Resektion zu bewegen, wie sie zur Gewinnung von mikroskopischen Schnitten nötig ist; denn der klinische Erfolg war bis auf vereinzelte Ausnahmen ein sehr guter. Dazu kamen noch zwei Fälle, deren Resektion aus technischen Gründen nicht gelang, so daß das Material, das uns schließlich verblieb, bescheiden wurde.

Unsere Befunde, die sich im allgemeinen mit denen vom Züricher Institut decken, regten aber zu weiteren Versuchen an. So beschickten wir in einem Falle das Granulom nach der üblichen Vorbehandlung mit Substanzen, die die Knochenbildung anregen sollten. Ueber dieses vorläufige Ergebnis wollen wir dann am Schlusse dieser Arbeit noch kurz berichten.

II. Bisherige histologische Untersuchungen

Für die Bewertung eines Medikamentes ist unbedingt der histologischen Untersuchung die größte Bedeutung zuzumessen. Die bakteriologische Untersuchung tritt dagegen stark in den Hintergrund; denn sie kann wohl die bakterizide Wirkung dartun, aber über das Problem der Gewebserträglichkeit, das in der modernen Medizin stark im Vordergrund steht, besagt sie nichts. Ganz anders das histologische Bild: Es gibt uns Aufschluß über den Zustand der Gewebe, es erlaubt uns aber auch, daraus insofern Schlüsse auf die bakteriologische Wirkung zu ziehen, als das lebende Binde-

gewebe auf eine Infektion hin in ganz bestimmter Weise reagiert.

Es bieten sich der histologischen Untersuchung zwei Wege: Das Tierexperiment und die Entnahme der betr. Gewebsstücke beim Menschen. Nach der Ansicht der Wiener Schule (Gottlieb, Orban, Stein) ist der Hundezahn mit seiner Umgebung ein vorzügliches Testobjekt. Die gute Durchlässigkeit der Dentinwand der Wurzel sowie die starke Reaktionsfähigkeit machen den Hundezahn zu einem sehr empfindlichen Organ. Die bis heute von uns gemachten Untersuchungen lassen aber auch den Schluß zu, daß das menschliche Periodontium ebenfalls sehr empfindlich ist und vielleicht dem Hundeperiodontium nicht ohne weiteres nachstehen dürfte. Aus diesem Grunde haben wir versucht, einmal das Diesbezügliche am menschlichen Periodontium zu untersuchen.

Mit Hilfe einer besonderen Technik werden Wurzelspitze und umgebendes apikales Gewebe reseziert und der histologischen Untersuchung zugeführt.

Bisher sind zwei Arbeiten über histologische Untersuchungen in dieser Richtung, beide vom Züricher Institut, erschienen. Die eine von R. Wirth befaßt sich mit der Einwirkung von Chlorphenol, Phenolkampfer und Chlorphenolkampfer auf das chronisch granulierende Periodontium. Wirth behandelte eine große Anzahl von Fällen gemäß der von Walkhoff angegebenen Methode. Er resezierte einige Zähne nach 8 bis 16 Monaten und verglich seine histologischen Resultate mit den röntgenologischen Befunden, wobei er zu dem Schluß kommt, daß es fraglich sei, aus dem Röntgenbild gültige Schlüsse auf eine Heilung des Prozesses ziehen zu dürfen; denn in einigen Fällen war trotz geringem Befund auf dem Röntgenbild histologisch ein ausgedehntes Granulom feststellbar. Wirth äußert sich am Schlusse seiner Arbeit über seine histologischen Untersuchungen ziemlich skeptisch: „Die in allen unseren Fällen beobachteten Resorptionserscheinungen an den Wurzelspitzen weisen darauf hin, daß diese periapikalen Herde unter dem Einfluß des Durchspritzungsverfahrens nach einer Beobachtungszeit von 4 bis 16 Monaten noch nicht zu einer Restitutio ad integrum gelangt sind, indem die Abbauprozesse in Form von Granulationsgewebe, Riesenzellen und Howshipschen Lakunen an der Wurzelspitze noch in voller Aktivität beobachtet werden können. Es bleibt weiteren Untersuchungen vorbehalten, festzustellen, ob auf anderem Wege oder mit anderen Medikamenten günstigere Resultate erzielt werden können." In neuerer Zeit beschäftigte sich Friedmann mit der histologischen Untersuchung über die Einwirkung der Chlorphenol - Kampfer - Menthol - Lösung und der Walkhoffschen Jodoformpaste auf das apikale Granulationsgewebe. Er variierte die Dauer der Vorbehandlung von 6—56 Tagen, je nach der Schwere des Falles. Er resezierte die so behandel-

ten Zähne nach 2½—10 Monaten und führte sie der histologischen Untersuchung zu. Nach seinen Feststellungen ist eine Beeinflussung des pathologischen Prozesses unverkennbar. Wo die Vorbehandlung zeitlich länger dauerte, ist eine Art von Vernarbung zu verzeichnen, indem breite derbfaserige Bindegewebszüge die Infiltrationsherde abzukapseln suchen. Friedmann beobachtete ferner ein Vordringen von Bindegewebe in den Wurzelkanal. Auch er kommt zum Schluß, daß das Röntgenbild nicht in allen Fällen eine genaue Beurteilung des Ausheilungsprozesses zulasse. Friedmann selbst findet, daß seine Beobachtungszeit für ein abschließendes Urteil zu kurz sei, er hält jedoch eine vollständige Durchwachsung des Granuloms durch Bindegewebe und spätere Verwandlung desselben in Knochen für durchaus wahrscheinlich.

III. Eigene Untersuchungen

a) Behandlungsgang

Unsere Vorbehandlung der Kanäle unterscheidet sich wesentlich von der von Walkhoff angegebenen Methode. So benutzen wir am Basler Institut die Chlorphenol - Kampfer-Menthol - Lösung nur ausnahmsweise, nämlich wenn das Bestehen einer Fistel eine Durchspritzung ermöglicht. In allen anderen Fällen aber von geschlossenen Granulomen verwenden wir das Asphalin von Maillart. Dasselbe setzt sich zusammen aus

1. Trioxymethylen,
2. Kampfer,
3. Thymol,
4. Zinkoxyd.

Das Trioxymethylen ist das hauptsächlich wirksame Agens. Es ist ein Polymeres des Formaldehyds und kommt als weißes Pulver in den Handel. Das Formaldehyd, ein gasförmiger Körper, wäre nur in wässeriger Lösung zu verwenden. Dies hat aber nach Maillart den Nachteil einer ungleichmäßigen Wirkungsweise; denn die wässerige Lösung ist nicht stabil, darf es auch gar nicht sein, da sie sonst für den Zweck der Desinfektion wirkungslos wäre. Im Gegensatz dazu ist Trioxymethylen, eben weil es Substanz ist, leichter zu dosieren und anhaltender in der Wirkung. Reizungen des Periodontiums kommen vor, besonders bei einfacher Gangrän, weil das nicht erkrankte periapikale Gewebe durch die Formaldehyddämpfe irritiert wird. Dagegen sind Reizungen bei Granulomen, wenn das Medikament lege artis appliziert wird, äußert selten. Die während der ersten Tage auftretenden Schmerzen und Schwellungen verschwinden gewöhnlich bald wieder, in hartnäckigen Fällen muß die Einlage allerdings wieder entfernt werden.

Interessant ist in diesem Zusammenhange auch eine Gegenüberstellung der bakteriologischen Untersuchungen von Girard über das Asphalin einerseits und von Strüby

über die Walkhoffschen Präparate andererseits. Girard untersuchte das Asphalin in bezug auf seine bakterizide Wirkung. Seine Desinfektionskraft war ausgezeichnet, sowohl in vitro wie in vivo; denn von 23 vorbehandelten Zähnen waren nur in vier Fällen noch lebende Bakterien nachzuweisen. Strüby untersuchte die konzentrierten Walkhoffschen Lösungen auf Kontakt- und Fernwirkung, sodann Verdünnungen der Lösungen bis 1 : 1000 im gleichen Sinne, ebenso die beiden Pasten. Seine Ergebnisse in vitro sind folgende: Eine beschränkte bakterizide Wirkung der konzentrierten Lösungen ist mit Bestimmtheit festzustellen, doch ist sie je nach Bakterienart verschieden. Streptokokken sind im allgemeinen hinfälliger, auf die gram-negativen Stäbchen wird ein bedeutend schwächerer Einfluß festgestellt. Die abtötende Wirkung der wässerigen Lösung ist eine durchwegs geringere. Bezüglich der Paste wurden nur bescheidene entwicklungshemmende Einflüsse festgestellt. Eine Fernwirkung der Präparate war nicht nachzuweisen.

Strüby untersuchte auch bei einigen durchbehandelten Fällen die apikalen Regionen und fand nach 1½—6 Monaten nur noch wenige Kokken, immerhin eine starke Herabsetzung der Zahl in Anbetracht der kurzen Versuchszeit.

Daß Walkhoff und Schick bessere Resultate in vitro verzeichnen, liegt wohl in der verschiedenen Versuchsanordnung begründet.

Labhardt, der verschiedene gebräuchliche Desinfizientien auf ihre Eignung als Trockensterilisatoren für Wattepellets und Papierspitzen untersuchte, fand, daß die Chlorphenoldämpfe selbst nach 8 Tagen keine wesentliche Einwirkung zeigen, während mit dem Asphalin in zweimal 24 Stunden absolute Keimfreiheit erzielt wird. Aus obigen Gegenüberstellungen dürfte ohne weiteres hervorgehen, daß dem Asphalin als Desinfektionsmittel für den Wurzelkanal der Vorzug zu geben ist. Wie O. Müller (Basel) gezeigt hat, ist es möglich, durch Asphalineinlagen bei langer Liegedauer Granulome im Sinne einer Verkleinerung zu beeinflussen, sogar bis zum völligen Verschwinden derselben. Die Einlagen werden anfänglich in kurzen Abständen gelegt, nachher in immer größeren Intervallen bis zu einem Monat. Histologische Untersuchungen liegen bis heute noch keine vor, aber im Röntgenbild läßt sich deutlich eine Veränderung in obengenanntem Sinne feststellen.

In der ersten Sitzung wird in üblicher Weise das kariöse Dentin entfernt, die Pulpakammer breit eröffnet, und die nekrotischen Massen werden mit der Wasserspritze weggespült. Die Kanäle bleiben vorerst unberührt, nur die Eingänge werden trichterförmig erweitert. Durch dieses Vorgehen soll vermieden werden, daß virulente Keime mit einem Instrument durch das Foramen apicale ins Periodontium verschleppt werden und daselbst zu einem akuten Nachschub

führen. Dann wird etwas Asphalin auf einem Stückchen Watte in die Pulpakammer eingelegt und mit Fletscher verschlossen. Diese erste Einlage bleibt 2—3 Tage liegen, wir bezwecken mit ihr vorerst eine Herabsetzung der Virulenz der im Kanal befindlichen Bakterien.

In der zweiten Sitzung wird diese erste Einlage unter Kofferdam entfernt und der gangränöse Inhalt des Wurzelkanals mit Nervextraktoren herausgeholt. Die zurückbleibenden Reste werden während einiger Minuten mit Pulpolyt überschwemmt. Wir können uns nicht der Ansicht Walkhoffs anschließen, der alle „heroischen" chemischen Mittel zur Reinigung der Kanäle verbannt wissen will. Wir haben bei bestehender periapikaler Läsion bei vorsichtiger Anwendung des Neoantiformins (Pulpolyt) keine weiteren Schädigungen des Periodontiums zu befürchten, selbst dann nicht, wenn das Medikament als Einlage 24 Stunden oder länger im Kanal verbleibt. Wie Sydler festgestellt hat, ist die gewebsauflösende Wirkung eine vorzügliche, selbst aus Seitenkanälen und Verzweigungen wurde alles organische Gewebe gut herausgelöst, ohne daß die Kanalwände stark geschädigt worden wären.
Kommt das Neoantiformin klar aus den Kanälen, so wird es mit Papierspitzen abgesaugt und die Pulpakammer mit 3%igem H_2O_2 solange beschickt, bis der Chlorgeruch des Neoantiformins verschwunden ist. Hierauf werden die Kanäle mit Papierspitzen und Wattenadeln trockengewischt und diesmal eine Asphalineinlage in den Kanal gelegt. Diese darf aber das Kanallumen nicht verstopfen, sondern muß ganz locker darin liegen. Dadurch wird vermieden, daß das sich abspaltende Formaldehyd einen Ausweg durch das Foramen apicale suchen muß und zu Reizungen des Periodonts führt. Andererseits kommt durch diesen Modus eine größere Oberfläche zur Wirkung, und die Desinfektionskraft ist viel größer. Diese Einlage bleibt ein paar Tage liegen und wird so lange erneuert, bis sie trocken und unverfärbt entfernt werden kann. Es gelingt oft in überraschend kurzer Zeit, eine Sekretion des erkrankten Periodontiums zum Stillstand zu bringen, in der Regel bedarf es höchstens 3 bis 4 Einlagen.

In erster Linie haben wir natürlich den Wurzelkanal als den Infektionserreger möglichst keimfrei zu machen, hierfür gebührt unbedingt den stärker wirkenden Agentien, wie z. B. dem Asphalin der Vorzug.
Man wird sich nun natürlich mit der Frage auseinanderzusetzen haben, ob es nötig sei, das erkrankte apikale Gewebe noch besonders zu behandeln, oder ob der menschliche Organismus mit dessen Ausheilung allein fertig werde, nachdem die Infektionsquelle nicht mehr besteht. Dies ist nun vielfach tatsächlich der Fall, wie dies bereits oben bei der Asphalinbehandlung erwähnt wurde. Auch sind viele weitere Fälle bekannt, bei denen der Wurzelkanal nach einer antiseptischen Vorbehandlung mit einem indifferenten Füllmaterial gefüllt

wurde und wo man doch im Röntgenbild eine deutliche Verkleinerung der Granulome feststellen konnte. Diesen Einzelfällen sind aber eine Reihe gegenüberzustellen, bei denen es bloß zu einem gewissen temporären Stillstand gekommen ist. Als wissenschaftlich denkende Zahnärzte dürfen wir uns aber keinesfalls damit begnügen, und zwar aus folgenden Erwägungen heraus: 1. Wir können niemals mit Gewißheit sagen, ob der Wurzelkanal praktisch steril ist, selbst die bakteriologische Prüfung am Patienten ist wertlos; denn die Schlupfwinkel der Bakterien sind für die Nadel nicht erreichbar.
2. Wir haben ferner keine genauen Anhaltspunkte, ob nicht doch noch eine Sekretion besteht.
3. Jedes Füllmaterial, das nach dem Einführen in den Wurzelkanal hart wird, darf nur bis zum Foramen apicale reichen, tritt es darüber hinaus, wird es einen traumatischen Reiz ausüben. Füllt es dagegen den Wurzelkanal nur unvollständig aus, besteht die Gefahr einer Reinfektion, sowohl von der Regio apicalis wie auch von der Deckfüllung her, sofern diese undicht werden sollte.
Wir haben nun in der Walkhoffschen Wurzelfüllpaste ein Medikament vor uns, das alle diese Fragen in geradezu idealer Weise zu lösen scheint. Als ihre wichtigsten Komponenten sind anzuführen:

1. Jodoform, 2. Paramonochlorphenolkampfer,
3. Menthol, 4. Thymol.

Das *Jodoform* ist in der Chirurgie schon längst bekannt als vorzügliches Mittel bei Höhlenwunden. Es befördert die Granulationsbildung und vermindert die Sekretion schnell bis zur Austrocknung. Nach allgemeiner Auffassung wirkt es durch Abspaltung von kleinen Mengen Jod bei Anwesenheit von Mikroorganismen. Nach anderer Ansicht sollen wasserlösliche desinfizierende Jodverbinungen (Thoms) oder durch Ausschluß des Sauerstoffs in Höhlen Dijodazetylen entstehen (Herle).
Der *Chlorphenolkampfer* bietet dieselben pharmakologischen Verhältnisse wie der Phenolkampfer. Dieser repräsentiert eine sehr lockere, molekular zusammengesetzte Verbindung. Er wird bereits durch äußerst geringe Mengen wässerigen Sekrets zerstört, wodurch es einerseits zu einer Kampferabscheidung, andererseits zur Bildung einer 1,3%igen Phenollösung kommen soll. Diese Konzentration wirkt gerade noch bakterizid, aber nicht ätzend und bleibt konstant. Zur Spaltung bedarf es ganz minimaler Wassermengen. Der Kampfer scheidet sich in feinen Kristallen aus. Da die Konzentration von 1,3% den Charakter einer Gleichgewichtskonzentration trägt, bleibt sie auch immer konstant erhalten, wenn immer neue Mengen wässerigen Sekrets nachgeliefert werden. Dem Chlorphenol kommt noch ein höherer desinfektorischer Wert zu als dem Phenol. Nach Walkhoff ist die Menge des freiwerdenden Chlorphenols immer groß genug, um Streptokokken und Fäulniserreger im Sekret und dem immer feuch-

ten Dentin zu bekämpfen. Andererseits ist die Konstanz des freiwerdenden Chlorphenols von 1,3% derartig gesichert, daß Nekrosen vollständig ausgeschlossen sind. Nach Ablauf einer längeren Zeit wird das Chlorphenol auch durch die anliegenden gesunden Gewebe abwandern und ganz aus der Paste verschwinden. Dagegen bleibt der Kampfer als ein den Geweben anliegendes Depot liegen.

Das *Menthol* ist in Wasser schwer löslich und behält deshalb längere Zeit eine stärkere Desinfektionskraft. Dazu kommt noch seine adstringierende und anästhesierende Wirkung. Wichtig ist natürlich die richtige Abstimmung der Verhältniszahl, um Gewebsreizungen zu vermeiden. Noch mehr dürfte dies ins Gewicht fallen für das *Thymol.* Diese Kombination kommt unseres Erachtens für unsere Zwecke kaum in Betracht; denn wir haben bei allen Fällen, wo wir sie anwandten, schwerste Reizungen mit heftigen Schmerzen beobachtet. Auch ihre Anwendung in undurchgängigen Kanälen, wozu sie besonders empfohlen wird, dürfte durch den Hinweis S t r ü b y s, daß ihr absolut keine Fernwirkung zukomme, illusorisch geworden sein.

Alle Substanzen sind in dem Gemisch nicht chemisch, sondern nur physikalisch gebunden. Als besonderer Vorzug wird hervorgehoben, daß sie nicht eiweißkoagulierend wirken. Das Schicksal der Paste im Organismus ist schließlich eine Eintrocknung, indem das Chlorphenol abwandert, Kampher, Menthol und Jodoform bleiben als trockener Restbestand zurück. Dieser aber ist wieder befähigt, Flüssigkeit aufzusaugen, besonders dem Jodoform kommt in auffallender Weise die Fähigkeit zu, eine Sekretion zum Stillstand zu bringen, hauptsächlich dann, wenn das Jodoform in unmittelbare Berührung mit den Granulomwänden gebracht werden kann. Wir haben deshalb bei unserer Weiterbehandlung soviel wie möglich von der Wurzelfüllpaste in die Granulome zu bringen versucht. Nachdem wir den Kanal sauber befunden und das Aufhören der Sekretion festgestellt haben, erweitern wir mit einer gröberen Nummer eines Wurzelkanalerweiterungsinstrumentes das Foramen apicale, bis der Patient einen leichten Schmerz angibt, die Spitze des Instruments mithin in das Granulom gedrungen ist. Zur besseren Orientierung kann eine Röntgenaufnahme mit dem Instrument in situ gemacht werden. Ein kleines Stückchen der Paste wird mittels eines kleinen Spatels auf den Kanaleingang gebracht und mit den rotierenden Pastenstopfern solange in den Kanal vorgetrieben, bis ein Ueberschuß im Cavum zurückbleibt, Granulom und Kanal sind dann meistens ausgefüllt. Die Paste kann mit Hilfe dieser Pastenstopfer *ohne Druck* eingeführt werden, so daß gerade soviel vom Medikament in das Granulom eintritt, als dessen Hohlraum entspricht. Zum Schluß wird die Wurzelfüllung mit Phosphatzement verschlossen. Anschließend muß die Wurzelfüllung, der wie jeder anderen die Rolle eines Okklusionsverbandes zukommt, röntgeno-

logisch nachkontrolliert werden, ob die Paste wirklich ins Granulom gedrungen ist. Ist dies nicht der Fall, so muß der Vorgang wiederholt werden.

Je nach der Größe des Granuloms wird nun die Wurzelfüllung nach einigen Tagen bis Wochen nachkontrolliert. Bei kleineren Granulomen sieht man schon nach wenigen Tagen eine Abwanderung der Paste, bei größeren dauert es selbstredend länger. Nach einiger Zeit verschwindet auch ein Teil der Paste aus dem Wurzelkanal. Dieses Phänomen ist nicht anders zu erklären, als daß doch noch eine Sekretion weiterbestanden hat und die Paste langsam auflöst oder daß sie resorbiert worden ist. Im ersten Falle kommen aber gerade ihre einzelnen Komponenten wieder zur Wirkung. Ein Teil wird durch die Granulomwände wegresorbiert, der andere bleibt als Depot. Kommt das Verschwinden der Paste zum Stillstand, so dürfen wir damit rechnen, daß auch die Sekretion zum größten Teil sistiert wurde. Das können wir auch dann auch sehr schön zeigen, wenn wir ein zweites Mal Paste ins Granulom treiben, indem wir bedeutend mehr davon hineinbringen, ein Beweis dafür, daß das verfügbare Lumen des Granuloms größer geworden ist, was nur durch Verschwinden von Sekret erklärt werden kann. Die Resorption der Paste geht nun bei den weiteren Granulomfüllungen bedeutend langsamer vor sich, in hartnäckigeren Fällen wird die Füllung noch einige Male wiederholt unter fortwährender Benutzung der Röntgenkontrolle. Die Röntgensichtbarkeit der Jodoformkomponente kommt uns dabei sehr zu statten, sie gibt uns immer mehr oder weniger Aufschluß über die Größe der Granulomhöhle. Mit der Zeit können wir nur noch minimale Quantitäten der Paste über den Apex treiben, die Höhle ist also kleiner geworden, und die Wände dürften einer histologischen Umwandlung im Sinne einer Reparation unterworfen sein. Doch wir wollen nicht dem Abschnitt über unsere röntgenologischen Befunde vorgreifen.

b) Klinische und röntgenologische Ergebnisse

Die hohe Gewebserträglichkeit der W a l k h o f f schen Jodoformpaste möchten wir insofern anzweifeln, als in vielen Fällen nach der Ausfüllung der Granulome heftige Schmerzen auftraten. In einem Fall wurde ich dringend gebeten, von weiteren Ausfüllungen abzusehen. Andere Patienten baten mich inständig, den betreffenden Zahn zu extrahieren, und kaum vermochte sie meine Vertröstung, daß die Schmerzen in wenigen Tagen wieder abklingen werden, sie von ihrem Vorhaben wieder abzubringen. Wieder ein anderer hatte versucht, sich in der Nacht die Füllung selbst zu entfernen im Glauben, es handle sich um eine leicht entfernbare Einlage. Das Jodoform ist bekanntlich ein sehr reizloser gewebsverträglicher Körper, es wirkt ja im Gegenteil sehr beruhigend. Die Schuld muß deshalb wohl auf die anderen Komponenten geschoben werden, wie wir denn auch gelegentlich von In-

jektionen der Ch. K. M. - Lösung in der vorgeschriebenen kleinen Dosis von 0,1 ccm und ohne Druck ausgeführt ähnliche Reizerscheinungen beobachten konnten. Um gerecht zu sein, müssen wir diesen Fällen indessen einige gegenüberstellen, bei denen die Paste absolut keine Schmerzen hervorruft. Wieviel davon auf das Konto der individuellen Disposition oder das der pathologisch - anatomischen Verhältnisse zu setzen ist, läßt sich nicht entscheiden.

In einigen wenigen Fällen kam es nach der ersten Pastenfüllung zu einer Entleerung des Granuloms oder Zyste nach außen, nachher vernarbte die Fistelöffnung wieder, um sich bei den weiteren Ausfüllungen nicht mehr zu öffnen.

Zähne, die schon ziemlich stark gelockert waren, wurden nach kurzer Zeit wieder fester und für den Kauakt brauchbar, zu Anfang bestehende Fisteln schlossen sich, wenn dies nicht schon nach den Asphalineinlagen der Fall war.

Wie im vorigen Kapitel erwähnt wurde, haben wir von der Röntgenkontrolle häufig Gebrauch gemacht. In wieweit das Röntgenbild richtige Schlüsse auf den Heilungsverlauf zuläßt, wird bei den histologischen Ergebnissen gezeigt werden. Das Röntgenbild mit den gefüllten Granulomen gibt uns vor allem Aufschluß über den Hohlraum des Granuloms und dessen Größenveränderungen. Es orientiert uns ferner über die Lage desselben, was z. B. bei nicht um die Wurzelspitze konzentrisch gelagerten Granulomen wichtig ist. So zeigt uns Fall 6 anscheinend nur ein ziemlich verdicktes apikales Periodontium. Nach der zweiten Pastenfüllung, die wie gewohnt, ohne Druckanwendung stattgefunden hatte, zeigte sich ein sackförmiges Gebilde, durch die Projektion bis fast zur Hälfte der Alveole hinaufreichend. Im nächsten Bilde sieht man dann noch einen nicht resorbierten Rest liegen, der einen mächtigen Seitenkanal vortäuschen könnte. Es handelt sich aber um ein Granulom, das in unserem Falle weit palatinalwärts reicht und dessen Hohlraum in zwei divertikelähnliche Gebilde aufgestellt ist.

Wichtig ist ferner die Orientierung über die Begrenzung des Granuloms gegenüber seiner Umgebung, mit anderen Worten: Granulom oder Zyste. Wir haben nämlich beobachtet, daß, wenn wir ein zuerst deutlich diffus in seine Umgebung übergehendes Granulom behandeln, dasselbe wohl bis auf einen kleinen Schatten zusammenschrumpfen kann, daß dieser sich aber nunmehr in scharfer Linie gegenüber seiner Umgebung abgrenzt. Nach O. Müller ist es absolut denkbar, daß bei epithelführenden Granulomen Epithel die geheilte Geschwürsfläche überwuchert, das Granulom zur Zyste geworden ist. Nach einer gewissen Zeit stellten wir wieder eine Größenzunahme des Schattens fest, den wir auch mit häufiger Pastenausfüllung nicht mehr zum Verschwinden bringen.

In der Mehrzahl der Fälle beobachteten wir eine deutliche Verkleinerung der Granulome, in vereinzelten Fällen haben wir sogar einen normalen Röntgenbefund feststellen können.

Andere Fälle zeigten eine kaum merkliche Besserung, in einigen wenigen Fällen konnten wir überhaupt röntgenologisch keine Veränderung feststellen.

Die Resorptionserscheinungen haben wir im letzten Kapitel teilweise durch eine Auflösung durch das Sekret erklären können. Wir beobachten das Verschwinden der Paste aber auch nach vielen weiteren Füllungen bis weit in den Wurzelkanal hinein auch dann noch, wenn eine Sekretion nicht mehr anzunehmen ist. Die Resorption der Paste in der Granulomhöhle selbst durch die Granulomwände hindurch wäre erklärlich, wenn man die normale Gewebsflüssigkeit für Aufnahme und Weitertransport verantwortlich macht. Wie man sich aber den scheinbar leeren Raum im untersten Abschnitt des Wurzelkanals zu deuten hat, ob hier periodontales Bindegewebe vorgedrungen ist oder ob wir einen Hohlraum haben, darüber kann nur das histologische Bild Auskunft geben.

Bei jugendlichen Patienten konnten wir natürlich einen viel rascheren Heilungsverlauf feststellen als bei älteren.

c) Technik der Entnahme des Untersuchungsmaterials

Nachdem wir in üblicher Weise einen Schnitt durch Schleimhaut und Periost gelegt haben, lösen wir mit Hilfe des Raspatoriums den so erhaltenen Lappen sauber von der knöchernen Unterlage ab. Mittelst des Wundhakens nach M ü n c h, der eine Assistenz sozusagen überflüssig macht, halten wir die Wundränder auseinander und haben nun das Operationsfeld klar und übersichtlich vor uns. Es wird nun an Hand des Röntgenbildes und mit Hilfe der Sonde die Lage der Wurzelspitze festgestellt. Bei großen fistelnden Granulomen verrät sie sich oft an gut sichtbaren Arrosionen. Es wurden aus resektionstechnischen Gründen obere Frontzähne behandelt. Zur Entnahme der Regio apicalis mitsamt der Wurzelspitze bedienten wir uns besonderer Knochentrepane. Dieselben werden mit Bohrerschäften für das Handstück von der Firma Hager & Meisinger konstruiert. Sie stellen einen Hohlzylinder von 7 oder 5 mm Durchmesser dar. Der freie Rand ist nach Art einer Säge fein gezahnt, der Mantel ist ringsum mit dreieckigen Längsrillen versehen, die in scharfe Kanten auslaufen. Außerdem führen aus dem Hohlraum drei länglich-ovale Oeffnungen nach außen, um zu verhindern, daß der Trepan sich durch Bohrspäne und Blut verstopft. Es gibt noch eine andere Ausführung des Instrumentes mit spitzem zentralem Führungsstift, welcher verwendet wird, um eine erste kreisförmige Rinne zu schneiden, damit der erstbeschriebene Trepan schon von Anfang an eine gute Führung hat. Die Anwendung dieses zweiten Trepans erübrigt sich aber nach unserer Erfahrung, wenn die führende Hand bloß gut aufgestützt wird.

Ist die Lage der Wurzelspitze in größerer Tiefe anzunehmen, werden vorerst mit einem Hohlmeißel oberflächlich einige

Knochenspäne entfernt und dann erst der Trepan verwendet. Dieser wird mit seinem Zentrum da aufgesetzt, wo man die Wurzelspitze vermutet und führt ihn langsam senkrecht zur Zahnachse in die Tiefe. Von Zeit zu Zeit werden Bohrstaub und Blut durch Auftropfen mit physiologischer Kochsalzlösung weggespült, wir verhindern dadurch auch ein Heißlaufen des Bohrers. Verspüren wir dann plötzlich ein Nachlassen des Widerstandes, so dürfen wir annehmen, daß wir die Wurzelspitze abgetrennt haben. Wir entfernen nun unseren Trepan und hebeln mit einem kleinen Meißel oder einem anderen geeigneten Instrument das zylindrische Stückchen noch vollständig von seiner Unterlage ab und legen es zur Fixierung in 10%ige Formollösung.

Die Wunde wird nun in der üblichen Weise versorgt. Die Heilungsbedingungen sind nach dieser Technik sehr gute, weil wir eine saubere, glatte Begrenzung der Knochenwunde haben.

Natürlich haben wir bei dieser Art der Resektion auch mit der Tücke des Objekts zu rechnen. Oft ereignet es sich, daß nach Lostrennung des resezierten Stückchens die Wurzelspitze sich aus dem Zusammenhang loslöst. Dies ist besonders dann der Fall, wenn sie in lockerem Granulationsgewebe eingebettet ist; es ist ja begreiflich, daß die groben Erschütterungen des Trepans, grob in bezug auf das kleine Objekt, zu Zerrungen führen, wenn die Wurzelspitze nicht durch straffe Fasern mit dem Knochen verbunden ist.

Vom ethischen Standpunkt aus können mit Recht gegen diese nachträgliche Resektion keine Einwendungen gemacht werden, da wir ja für die anatomische Heilung keinerlei Anhaltspunkte haben.

Makroskopisch war der Befund bis auf einen Fall gut, d. h. wo wir sonst nach den ersten Röntgenbildern zu urteilen auf eine große Höhle hätten stoßen müssen, war überall gesunder harter Knochen.

IV. Histologische Untersuchungen über das Verhalten von Elfenbeinpulver auf das apikale Granulationsgewebe nach Vorbehandlung der Wurzelkanäle mit Asphalin

(Vorläufiges Ergebnis)

Unsere, wie die am Züricher Institut erhobenen histologischen Befunde müssen zur Folge haben, daß wir uns mit den bisher erreichten Resultaten nicht zufrieden geben dürfen, wenn ihnen auch gute praktische Erfolge gegenüberzustellen sind. Wir erblicken in der raschen Resorption der Walkhoffschen Paste entschieden einen Nachteil, wir haben immer ein Residuum der Granulomhöhle, so oft wir auch Paste nachstopfen mögen. Es war naheliegend, nach reizlosen und nicht resorbierbaren oder nur langsam abbauenden Stoffen im Gebiete der experimentellen Pathologie zu suchen.

Es ist bekannt, daß zu Implantationszwecken bei Knochendefekten Elfenbein oder Knochen verwendet wird. Das Trans-

plantat geht zwar zugrunde, dient aber als Reiz und Richtschnur für die Organisation. Von der Umgebung her wächst gefäßreiches Kambium in das Implantat und bildet dort neuen Knochen. Die Auflösung ist nach Borst nur zum Teil eine lakunäre Resorption, zum weitaus größeren ist sie eine

Abbildung 1
Die zur Resektion verwendeten Trepane

Abbildung 2
16. VI. 1930

Abbildung 3
27. VI. 1930

Abbildung 4
4. VII. 1930

Arbeit der jungen knochenbildenden Zellen. (Schleichender Ersatz.) Die aufgelösten Kalksalze werden wahrscheinlich wieder zum Aufbau des neuen Knochens verwendet. Es macht keinen Unterschied, ob das Transplantat lebender oder toter, mazerierter oder ausgeglühter Knochen ist, die substituierenden Erscheinungen sind grundsätzlich dieselben. Für das Elfenbein dürfte dasselbe gelten.

Wir haben an Hand dieser Ueberlegungen deshalb erstmalig versucht, das Granulom mit besonders dazu präpariertem

Elfenbeinpulver zu beschicken, für unsere Zwecke muß es in fein pulverisierter Form verwendet werden. Um es gut applizieren zu können, wird es mit einer Paste vermischt. Es kann z. B. die Walkhoffsche Jodoformpaste sein oder irgend eine andere, das periodontale Bindegewebe nicht reizende Paste. Wir haben z. B. in neuerer Zeit auch die Kamillosansalbe dazu verwendet. Will man die Paste gut röntgensichtbar machen, so kann man ihr Strontiumsulphat zusetzen.

Abbildung 5
4. XII. 1930

Abbildung 6
22. V. 1931

Bis heute wurde ein einziger Fall am Menschen der histologischen Untersuchung zugeführt. Das klinische Bild war folgendes: Der Patient wünschte einen Stiftkronenersatz des tief kariös zerstörten +2. Er gab an, daß bei diesem Zahn vor ungefähr vier Jahren eine Wurzelfüllung ausgeführt worden sei. Die Untersuchung ergab, daß die Wurzelfüllung, ein Guttaperchapoint, nicht mehr verschlossen war. Die Röntgenaufnahme zeigte einen zur Hälfte gefüllten Wurzelkanal und ein mittelgroßes apikales Granulom. Die jauchig stinkende Wurzelfüllung wurde entfernt und der Zahn während eines Monats mit Asphalin vorbehandelt, im ganzen wurden vier Einlagen gemacht.

Befürchtet man nach der Vorbehandlung noch das Weiterbestehen einer Sekretion, so kann man zwischen Vorbehandlung und definitive Ausfüllung 1 oder 2 Granulompastenausfüllungen mit der Walkhoffpaste einschalten. Daß dies aber nicht immer nötig ist, geht daraus hervor, daß es viele Fälle gibt, wo das erste und zweite Mal fast gleichviel Paste in das Granulom hinaufgebracht werden kann und bei denen die Resorption von Anfang an so träge ist, daß man eine weitere Sekretion nicht anzunehmen hat. Jedenfalls haben wir in unserem Falle davon Abstand genommen.
Nachdem die letzte Einlage trocken und unverfärbt aus dem Kanal entfernt werden konnte, füllten wir das Granulom in

der oben beschriebenen Weise aus. Ein gestutzter Guttaperchapoint, dessen Länge und Dicke an Hand des Röntgen-

Abbildung 7
Wurzelspitze und Periapex vom 2+. Siehe auch Röntgenbild vom 22. V. 1931 (Abb. 6)

bildes und des Kanalerweiterungsinstrumentes abgemessen wurde, wurde nachgeschoben. Wir erzielen durch die Kombination von Paste und Guttapoint am besten eine exakte, wandständige Wurzelfüllung. Der Ueberschuß quillt am Kanaleingang heraus und wird mit einem mit Alkohol getränkten Wattepellet weggewischt, die Guttaperchaspitze mit einem heißen Stopfer angedrückt und als Abschluß eine Phosphatzementfüllung gelegt.

Selbstverständlich braucht diese Wurzelfüllung nur einmal ausgeführt zu werden, weil sie ja nicht verschwindet.
Die anschließende Röntgenkontrolle läßt nicht viel Neues erkennen, weil die verwendete Paste nicht röntgensichtbar

gemacht wurde. Bei genauem Zusehen aber sieht man eine deutlich veränderte Struktur, ähnlich wie Knochenbälkchen: Das fein verteilte Elfenbeinpulver. Klinisch traten keine Erscheinungen wie Schmerzen oder Schwellungen zu Tage. Eine

Abbildung 8
Uebersichtsbild: Schnitt durch das Foramen apicale mit hereingewachsenem Granulationsgewebe

Röntgenaufnahme nach 2½ Wochen zeigt keine wesentliche Veränderung, man kann deutlich nur eine Umgruppierung der Füllmasse und eine Konzentration gegen die Mitte zu feststellen. Kurz vor der Resektion, die nach 10 Monaten erfolgte, wurde nochmals ein Röntgenbild gemacht. Dasselbe zeigt deutlich eine Vergrößerung des Granuloms, aber in der Mitte eine große Aufhellung, also einen Kern aus Hartsubstanz. Bei der Resektion zeigte sich ein deutlich abgekapseltes Granulom, durch dessen Hülle eine harte Masse fühlbar war.

Das histologische Bild

Im Wurzelkanal sehen wir zunächst die Guttaperchaspitze und noch Reste der Wurzelfüllpaste, welche da, wo sich die Guttapercha nicht bei der Präparation losgelöst hat, überall

Abbildung 9
Dasselbe Foramen vergrößert. Es läßt sich deutlich eine proliferierte Zellschicht als Auflagerung auf das Dentin unterscheiden. Die Untersuchung läßt unschwer Epithel erkennen

schön der Wandung anliegt. Im untersten Teil des Wurzelkanals haben wir eine starke, kleinzellige Infiltration. Die Wurzelspitze selbst ist von derbfaserigen Bindegewebszügen umwachsen, sie dringen in die Resorptionslakunen, teilweise können wir auch Zementapposition feststellen. Nur am Ausgang ziehen sich als breites Band Leukozytenherde und beherrschen das Bild eine Strecke weit in das Granulom hinein. Zwischenhinein wuchern überall Bindegewebszüge und suchen die Infiltrationsherde abzukapseln. Dann stoßen wir auf ein seltsames Konglomerat, in dessen Innern Haufen von Zell-

trümmern und amorphe Gebilde liegen: Es kann sich nur um unsere Elfenbeinfüllung handeln. Am Rande der Anhäufung haben wir unverkennbar ein osteoides Gewebe, begrenzt von bindegewebigem Kambium. Dasselbe dringt auch

Abbildung 10
Eine Partie aus Abbildung 9 vergrößert
a = Dentin, b = Epithel

an einigen wenigen Stellen in das Innere ein, auch hier sehen wir wieder unverkennbar eine Knochenneubildung im Gange. Im hiesigen pathologischen Institut, wo die Präparate ohne Angaben, worum es sich handelte, vorgelegt wurden, wurde der Hartkörper für einen in Organisation befindlichen Knochensequester gehalten. Einzelne abgesprengte Partikelchen sind sogar schon vollständig substituiert worden.

Hervorzuheben wäre noch die kurze Beobachtungszeit von der Wurzelfüllung bis zur Resektion in unserem Falle. Auch hier wären noch längere Zeiträume unter ständiger Zuhilfe-

Abbildung 11
24. XI. 1930



Abbildung 12
24. XI. 1930



Abbildung 13
8. XII. 1930



Abbildung 14
16. XII. 1930

Abbildung 15
26. I. 1931



Abbildung 16
27. V. 1931

nahme des Röntgenbildes abzuwarten, um zu einem abschließenden Urteil zu kommen.

Wir sind uns klar, noch keine endgültige Lösung des Problems gefunden zu haben; aber wir haben die Genugtuung, einen

Abbildung 17
13. V. 1932

Abbildung 18
3. VI. 1932

Abbildung 19
26. IX. 1932

neuen Weg beschritten zu haben, auf dem mit Erfolg weiter geforscht werden kann. Es ergeben sich natürlich zahlreiche Möglichkeiten von neuen Kombinationen mit anderen Medikamenten. Es wäre auch zu untersuchen, ob bessere Resultate erreicht werden können dadurch, daß das Elfenbein ersetzt wird durch arteigenes Material, gegebenenfalls sogar durch Dentin von demselben Individuum.

Interessant sind in diesem Zusammenhange auch die durch das Wiener zahnärztliche Institut erhobenen histologischen Befunde bei Wurzelfüllungen an Hundezähnen bei nicht infizierter Pulpa. Die Wurzelfüllung, die aus einer Zementanfüllung mit nachgeschobener Guttaperchaspitze besteht,

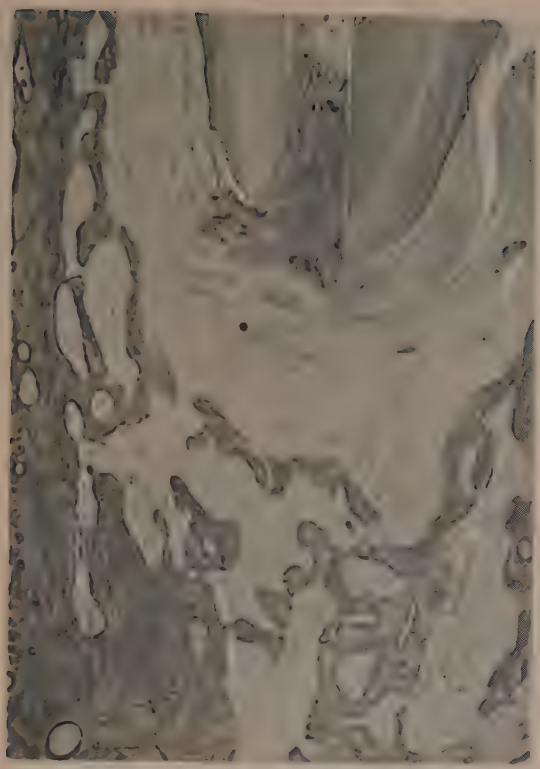

Abbildung 20

Abbildung 21
21. XII. 1931

Abbildung 22
12. II. 1932

Abbildung 23
29. II. 1932

Abbildung 24
22. XI. 1932

Abbildung 25
Uebersichtsbild der resezierten Stelle

Patient Nr.	Alter Jahre	Diagnose Röntgenbefund	Anzahl der Asph.-Einlag.	Dauer der Vorbehandlung Tage	Anzahl der Röntgenbild.	Anzahl der Pasten-Füllg.	Dauer d. Pasten-Füllung. Tage	Beobachtungszeit von der letzten Pastenfüllung bis zur Resektion bzw. Abschluß der Behandlung	Röntgenbefund von der Resektion bezw. Abschluß d. Behandlg.	Bemerkungen Mikrophotos usw.
1. H. B.	20	+1 Granulom	3	42	7	3	19	15 Monate	Granulom ganz verschwunden	Resektion verweigert
2. G. W.	36	+2 gr. Gran. Klopfschmerz	Vorbehandlung nicht von uns		13	5	240	11 „	Granulom bed. kleiner	Resektion
3.) 4.) E. E.	15	gr. Granulom über 2 1 + 2 1	Vorbehandlung nicht von uns		8	2 3 1 2	135 120	11 „	Granulom fast verschwunden	Resektion Mikrophoto
5. P. S.	18	+ 1 Periondontitis acuta mittelgroß. Gran.	3	14	13	5	180	8 „	Granulom zur Hälfte verkleinert	Resektion Mikrophoto
6. J. W.	24	1 + gr. palatinal gelegenes Gran.	Vorbehandlung nicht von uns		12	5	60	12 „	Verkleinerter Periodontal-Spalt	Resektion (kein Präparat aus technischen Gründen, Trepan nicht anwendbar)
7. H. Z.	38	1 + kl. Granulom	3	14	13	5	165	$1^1/_2$ „	Granulom etwas kleiner	Patient hat Weiterbehandlung unsererseits abgelehnt
8. K. St.	26	+ 1 sehr großes Gran. Schleimhaut vorgewölbt	2	20	11	4	180	8 „	Keine sichtbare Verkleinerung	Resektion abgelehnt
9. P. W.	42	2 + Parulis großes Granulom	3	28	9	3	180	27 „	Granulom stark verkleinert, aber scharf abgegrenzt: Zyste	Resektion abgelehnt
10. P. W.	42	4 + gr. Zyste	4	135	7	2	35	27 „	Zyste stark verkleinert	Resektion abgelehnt
11. G. W.	36	2 + gr. Gran. Fistel	2	60	9	4	150	8 „	Granulom ungefähr gleich groß	Resektion abgelehnt
12. G. M.	26	+ 2 ziemlich gr. Granulom	3	14	7	3	60	$2^1/_2$ „	Granulom eher größer (Fehler im Röntgenbild)	Resektion Mikrophoto
Fall Behandlg. Elfenbein-Pulver										
13. W. B.	15	+ 2 alte Wurzel-Füllung Granulom	3	30	4	1	—	10 „	Granulom größer aber Knochenkern	Resektion Mikrophoto

wurde neuerdings in folgender Weise modifiziert: Das Zementpulver wurde zu gleichen Teilen vermischt mit Hundedentin, der Apex absichtlich stark trepaniert und die Wurzelfüllmasse über das Foramen in das periodontale Gewebe vorgetrieben. Auf den histologischen Bildern sieht man das in den Foramina apicalia und in den Markräumen gelegene Füllmaterial teilweise durch neugebildeten Knochen ersetzt. Wurde aber an Stelle des Hundedentins Schweinedentin verwendet, waren die Erfolge bedeutend schlechter. Die Versuche werden am Baseler Institut bei Zähnen mit komplizierter Gangrän weiter fortgeführt werden, und eine Arbeit in extenso über die verschiedenen Befunde bei der Behandlung im eben beschriebenen Sinne steht zu erwarten.

Histologische Ergebnisse

Fall 3 und 4: 15 jährige Patientin.

16. 6. 1930. Röntgenbefund: Großes Granulom über 2+, 1+. Bei 1+ wurde eine Guttaperchaspitze weit über das Foramen apicale hinausgeschoben. Keine subjektiven Beschwerden (Abb. 2).

27. 6. 1930. Eröffnung von 2+ ergibt, daß dieser daß nur mit Jodoformpaste gefüllt. Neuerdings Ausfüllung unsererseits bis in das Granulom (Abb. 3). Anschließend heftige Schmerzen, Bildung eines kleinen Abszesses, der sich am vierten Tage spontan entleert.

4. 7. 1930. Versuch, den Guttapoint zu entfernen, der über den Apex ragende Teil bricht aber ab, der Rest im Wurzelkanal wird entfernt, darauf werden 2+, 1+ mit Granulom mit Jodoformpaste gefüllt (Abb. 4).

4. 11. 1930. Kontrollaufnahme: Alle Paste aus Granulom resorbiert, ebenso ein Stück weit aus den Wurzelkanälen. Ueber 2+ ein Stück der Guttaperchaspitze (Abb. 5).. Neuerdings Pastenfüllung. Keine Schmerzen.

14. 11. 1930: Kontrollaufnahme.

22. 5. 1931: Kontrollaufnahme (Abb. 6).

6. 10. 1931: Wurzelspitzenresektion.

Bei a befand sich das gewanderte Stück Guttapercha der Wurzelfüllung. Die Umgebung ist bindegewebiger Natur, nicht besonders entzündet. Im allgemeinen haben wir hier mehr oder weniger entzündetes Bindegewebe vor uns, das den Apex des Zahnes umgibt. In der weiteren Umgebung ist die Entzündung stärker als um das Foramen apicale herum.

Fall 6 (keine Mikrophotos).

24 Jahre. Eine Vorbehandlung der Patientin durch viele Einlagen war schon erfolgt, es wurde deshalb von weiteren Abstand genommen. Die Aufnahme zeigt nur einen scheinbar verbreiterten Periodontalspalt (Abb. 11).

24. 11. 1930: Starke Kanalerweiterung und Füllen mit Jodoformpaste. Röntgenbild zeigt großes exzentrisches Granulom (Abb. 12).

8. 12. 1930: Kontrollbild, zweite Pastenfüllung (Abb. 13).

16. 12. 1930: Kontrollbild (Abb. 14), dritte Pastenfüllung, Kontrollbild.

12. 1. 1931: Kontrollbild, vierte Pastenfüllung, Kontrollbild.

26. 1. 1931: Kontrollbild, fünfte Pastenfüllung (Abb. 15).

2. 3. 1931: Kontrollbild.

27. 5. 1931: Kontrollbild (Abb. 16).

2. 2. 1932: Wurzelspitzenresektion. Trepan aus topographisch-anatomischen Gründen nicht anzuwenden. Makroskopischer Befund dagegen sehr gut, keine Granulationen.



Abbildung 26
Vergrößerung aus der Randpartie von Abbildung 25

Fall 12: 26 Jahre. Ziemlich großes Granulom über 2+ (Abb. 17). Keine subjektiven Beschwerden.

13. 5. 1932: Asphalineinlage in Pulpenkammer.

19. 5. 1932: Kanal gereinigt und erweitert, Asphalin in Kanal.

24. 5. 1932: Zweite Asphalineinlage in Kanal.

27. 5. 1932: Erste Pastenfüllung. Keine Reaktion wie Schwellung oder Schmerzen.

3. 6. 1932: Kontrollaufnahme, zweite Pastenfüllung (Abb. 18).
29. 7. 1932: Kontrollaufnahme, dritte Pastenfüllung, Kontrollbild.
26. 9. 1932: Kontrollaufnahme (Abb. 19).
11. 10. 1932: Resektion.

Abbildung 27
Stärkere Vergrößerung aus einem zentralen Teil von Abbildung 25

Das histologische Bild zeigt einen Schnitt durch das Foramen apicale des Falles 12 vom 26. 9. 1932. Granulationsgewebe ist in den Kanal eingedrungen, Entzündung und Resorption ist feststellbar. Auf Kosten des Knochens ist Granulationsgewebe vorhanden, Exsudat im Knochenmark. Eine Hohlraumbildung ist nicht vorhanden, wie man aus dem Röntgenbilde schließen könnte. Eine weitere Abheilung dürfte nur eine Frage der Zeit sein. Im histologischen Bilde ist der Fall prognostisch günstiger zu bewerten als im Röntgenbild. Epithel ist nicht vorhanden.

Fall 13: Fall der Wurzelfüllpaste mit Elfenbeinpulver.

21. 12. 1931: 15 Jahre. Tief zersörter 2+. Zur Hälfte gefüllter Wurzelkanal. Granulom. Keine subjektiven Beschwerden (Abb. 21).

12. 1. 1932: Kronenstumpf abgetragen, Cavum gesäubert, Asphalin in Cavum.

19. 1. 1932: Alte Wurzelfüllung entfernt, Asphalin in Kanal.

1. 2. 1932: Kanal erweitert, Asphalin in Kanal.

5. 2. Asphalin in Kanal.

12. 2. 1932: Pastenfüllung mit Elfenbeinpulver (Abb. 22). Keine Schmerzen, keine Schwellung.

29. 2. 1932: Kontrollaufnahme (Abb. 23).

22. 10. 1932: Kontrollaufnahme (Abb. 24).

23. 11. 1932: Resektion.

Die histologische Untersuchung des Falles ergab, daß sich das Elfenbeinpulver zu einer festen Masse zusammengebackt hatte, die in entzündungsfreiem Bindegewebe eingebettet war. Es scheint, daß sich das Elfenbein direkt in Knochen umwandelt. Bindegewebe tritt heran, und wir sehen, daß sich im Elfenbein eine ganz dichte Knochenstruktur herausbildet, die später die Form der Knochenbälkchen annimmt.

Schriftennachweis:

Borst, M.: Das pathologische Wachstum. Aus Aschoff: Pathologische Anatomie, Bd. I, 1928.

Flohr: Nachzitiert aus Walkhoff: Das Problem der dentalen Fokalinfektion.

Friedmann: Klinische und histologische Untersuchungen über die Einwirkung von Chlorphenol-Kampfer-Menthol-Lösung auf das Periodont und der Chlorphenol-Kampfer-Menthol-Jodoformpaste auf das apikale Granulationsgewebe. Dtsch. Zahnheilk., Heft 76 (1930).

v. Gierke: Taschenbuch der pathologischen Anatomie. I. allgem. Teil, 1929.

Girard: Ueber die Infektion des Dentins bei Pulpagangrän und deren Behandlung mit Asphalin. Diss., Basel 1928.

Gottlieb, Orbán, Stein: Wurzelbehandlung bei lebender Pulpa. Z. Stomat. 1933, Heft 10.

Labhardt: Ueber Asepsis in der konservierenden Zahnheilkunde. Diss. Basel.

Maillart: Nachzitiert aus Girard: Ueber die Infektion des Dentins usw. (siehe d.).

Müller, Günther, Peiser: Archiv für experimentelle Pathologie 1927, nachzitiert aus Walkhoff: Das Problem der dentalen Fokalinfektion.

Müller, O. (Basel): Beitrag zur medikamentösen Beeinflussung von Granulomen. Schweiz. Msch. Zahnheilk. 1924, Heft 5.

— Wurzelfüllungsmethoden. Fortschr. Zahnheilk. 1933, Heft 6.

Strüby: Klinische bakteriologische Untersuchungen über die Wirkung der Walkhoffschen Chlorphenol-Kampher-Präparate und ihre Einwirkung auf die chronisch granulierende Wurzel-

hautentzündung. Diss. Zürich, Schweiz. Mschr. Zahnheilk. 1932, Heft 2.

Wirth: Klinische und histologische Untersuchungen über die Einwirkung des Durchspritzungsverfahrens mit Chlorphenol Chlorphenol-Kampher und Phenol-Kampher auf die chronisch granulierende apikale Periodontitis. Schweiz. Mschr. Zahnheilk. 1925, Heft 1.

Walkhoff: Das Problem der dentalen Fokalinfektion und ihrer Bekämpfung durch die konservierende Zahnheilkunde.

— Mein System der medikamentösen Behandlung schwerer Erkrankungen der Zahnpulpa und des Periodontiums. 1928.

— Strittige Fragen und Fehlgriffe bei der Ausübung meiner Wurzelbehandlungsmethode. Zahnärztl. Rdsch. 1933, Heft 13.

Lindemann, August: Ueber die Beseitigung der traumatischen Defekte der Gesichtsknochen. Die gegenwärtigen Behandlungswege der Kieferschußverletzungen. 1916, Heft IV/6.

— Neuere Erfahrungen über die freie Knochentransplantation. Die gegenwärtigen Behandlungswege der Kieferschußverletzungen. 1917, Heft VII/8.

Anschrift: Basel, Kluserstraße 2